

·病例报告·

食管克罗恩病 1 例报告

许秋泳[#] 郭文 智发朝

患者,男性,30岁,因反复胸骨后疼痛1月余于2006年9月20日入院。患者于2006年8月11日无明显诱因出现胸骨后疼痛,为间歇性刺痛,于进食或吞口水时尤剧,疼痛剧烈时感背部酸痛,并反酸、嗝气,无进食梗阻感,无恶心、呕吐,无畏寒、发热。于2006年8月14日就诊县医院胃镜检查见食管距门齿30cm处有2个圆形浅溃疡,大小均约0.3×0.4cm,底覆白苔(图1)。胃镜病理活检示食管黏膜慢性炎,但上皮细胞增生较活跃。予“国产奥美拉唑”静滴2周,症状无改善,再次复查胃镜示原食管2处溃疡灶增大为0.7×0.8cm,病理活检示食管黏膜慢性炎。予改用“洛赛克”静滴1周,仍无好转。于2006年9月20日转诊我院。患者发病以来体重减轻5kg。发病前否认食管异物、不洁饮食或进食刺激性食物,无结核病史。既往有10年反复口腔黏膜溃疡史。入院体检:体重43kg,神清,巩膜无黄染,浅表淋巴结无肿大,口腔左上颌颊黏膜见一大小约0.4×0.3cm溃疡,覆白苔,周边有红晕,心肺腹无异常。入院后相关检查结果:血常规WBC 5.86 G/L、HGB 145 g/L、PLT 175 G/L;尿常规、粪便常规正常;肝肾功、电解质、心肌酶正常;肿瘤标志物CA-199、CEA、AFP正常;结核抗体阴性,PPD试验(+),血沉10 mm/h;ENA多肽谱、ANA、Ds-DNA均阴性,pANCA、cANCA正常。心电图、胸片未见异常。腹部B超示肝胆胰脾未见异常,结肠镜未见异常。超声内镜(图2)示:食管距门齿30cm处见2个溃疡,大小分别为2.0×1.5cm、0.4×0.3cm,溃疡底部不平,表面覆白苔,超声见食管溃疡处管壁不均匀增厚,达0.9cm,以

黏膜下层增厚为主,且可见直径大于2mm脉管样结构,病理活检示食管中段黏膜慢性炎伴急性炎症反应。全消化道钡剂造影小肠未见异常。初步诊断为“克罗恩病”。入院后予抑酸、保护胃黏膜治疗,症状改善不明显,加用强的松40mg/日口服,胸骨后疼痛症状渐减轻,10天后复查胃镜示食管溃疡已完全愈合(图3)。

讨论

食管溃疡以胃食管反流引起者多见,一般在食管远端近贲门处可见充血、水肿、糜烂等炎症表现,通常经抑酸保护食管黏膜等处理可很快缓解,而本例患者内镜无以上特点,病变部位在食管中段,经较强抑酸治疗无好转迹象,故可排除反流性食管溃疡。患者溃疡病灶经3次病理活检均未见癌细胞,故食管癌、淋巴瘤可能性小。患者结核菌素试验阳性,但无结核中毒症状,病理不支持结核。克罗恩病其黏膜早期呈鹅口疮样溃疡,随后溃疡增大,形成纵行溃疡和裂隙溃疡,可深达黏膜下层甚至肌层,肠壁各层均有炎症,伴充血、水肿、淋巴管扩张、淋巴组织和纤维组织增生。一般内镜病理诊断率低,应结合内镜超声,患者溃疡有上述的发展特点,且内镜超声表现为黏膜下层不均匀增厚,并可见直径大于2mm脉管样结构,符合克罗恩病影像特点。经口服抑酸剂无效,而加用激素治疗10天,食管溃疡完全愈合,进一步支持“食管克罗恩病”的诊断。克罗恩病可伴关节、皮肤、眼、口腔黏膜、肝等肠外损害^[1]。该病人有反复发作的口腔黏膜溃疡,符合克罗恩病的特点。克罗恩病病变从口腔至肛门各段消化道均可

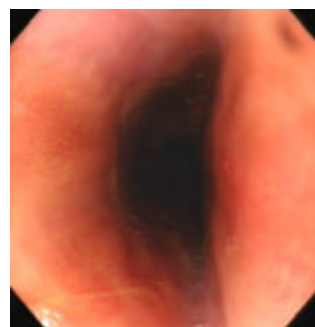
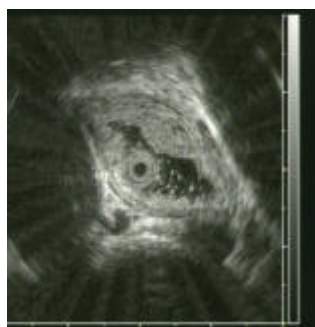
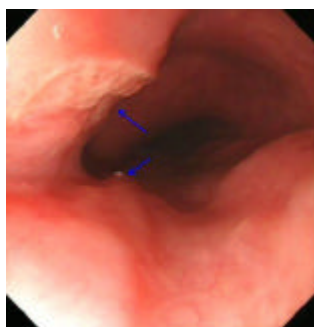
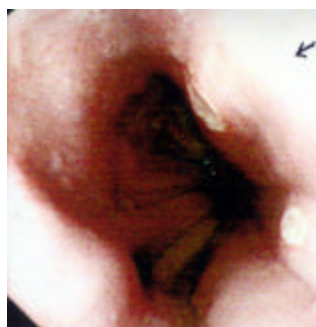


图1 发病时胃镜见食管距门齿30cm处见2个圆形浅溃疡,底覆白苔。图2 发病后1月胃镜见食管距门齿30cm处见2个溃疡大小分别为2.0×1.5cm、0.4×0.3cm,溃疡底部不平,表面覆白苔;超声见食管溃疡处管壁不均匀增厚,达0.9cm,以黏膜下层增厚为主,且可见直径大于2mm脉管样结构。图3 激素治疗10天后胃镜示食管溃疡已完全愈合

作者单位:510515 南方医科大学南方医院消化内科

进修生原单位:363000 福建医科大学附属漳州市医院消化内科

受累,呈节段性或跳跃式分布。病变同时累及末端回肠和邻近右侧结肠者为最多见,超过半数,其他多为只累及小肠或局限在结肠^[2]。病变在口腔、食管、胃、十二指肠者少见。该患者病灶单发食管较为罕见^[3]。

- 2 张以洋,智发朝,徐迪晖,等. 克罗恩病 58 例临床特点分析. 中国现代医学杂志 2005;15:3130-3132.
- 3 张安田,宋艳燕,张智丽. 食管克罗恩病二例. 中华内科杂志 2001;40:545.

参考文献

- 1 钱家鸣,吕红,李巍,等. 克罗恩病的肠外表现和并发症. 中华消化杂志 2004; 24: 395-398.

(收稿日期:2006-11-30)
(本文编辑:陈 烨)

《现代消化及介入诊疗》第二届编委会、编辑名单

顾 问 吴孟超 陈可冀 林兆鑫 曹世植 钟尚志 潘国宗 萧树东 于中麟 姚光弼 沈祖尧 许国铭
 李益农 危北海 刘厚钰 陆星华 张齐联 徐富星 钱可大 凌奇荷 王崇文 姚希贤 徐采朴
 袁世珍 梁湛聪 周正端 徐弘道 游苏宁 沈 洁 赵在文 马连生 夏维新 王征爱

名 誉 主 席 黄庆道

主 席 周殿元 樊代明

副 主 席 张万岱 林三仁 李瑜元 邱德凯 宋于刚 朱建新

名 誉 主 编 周殿元

主 编 张万岱

副 主 编 张振书 胡品津 姜 泊 钱家鸣 吴云林 徐克成

编 委 (按姓氏笔画排列)

丁彦青 尹合坤 文卓夫 王卫东 王吉耀 王启仪 王春丁 王振宇 冯伟勋 叶红军 左建生
 旦 增 白文元 伍灵达 刘文忠 刘国龙 刘铁夫 吕农华 孙桂华 朱人敏 朱兆华 朱惠明
 许岸高 许建明 吴克利 姒健敏 宋卫生 张岫兰 张桂英 张积仁 张雪林 李兆申 李庆明
 李延青 李 岩 李建生 李 明 李亮成 李彦豪 李朝龙 杨云生 杨冬华 杨景林 沈 鹰
 苏秉忠 迟宝荣 邱 枫 陈志伟 陈村龙 陈昊湖 周 杰 周曾芬 房殿春 欧阳钦 罗日永
 罗金燕 罗荣城 范仲麟 郑家驹 侯金林 侯晓华 姚宏昌 柯美云 胡伏莲 赵英恒 唐国都
 徐克强 聂玉强 袁耀宗 郭光华 郭新宁 崔西玉 黄祥成 黄穗平 彭孝纬 舒建昌 韩 英
 潘志恒

编辑部主任 张振书

编辑部副主任 张亚历 肖 冰

联络部主任 智发朝

联络部副主任 赖卓胜

编 辑 王继德 白 岚 白 杨 任玥欣 刘思德 朱 薇 何美蓉 吴保平 张明军 李明松 陈学清
 陈 烨 南清振 姚永莉 徐智民 郭 文 程天明

注:编辑部、联络部人员均为特邀编委